

## Клиническое наблюдение сепсиса у ребенка с инородными магнитными телами

Р. В. Бочаров

Больница скорой медицинской помощи №2,  
Россия, 634021, г. Томск, ул. Кошевого, д. 72

### Sepsis in a Child with Foreign Magnetic Bodies: Clinical Case

Roman V. Bocharov

Emergency Medical Care Hospital No. 2,  
72 Koshevogo Str., Tomsk 634021, Russia

**Цель работы.** Описать клиническое наблюдение сепсиса у ребенка в результате случайного перорального приема магнитных тел.

**Материалы и методы.** Анализировали медицинскую карту лечения пациента 3 лет. При его поступлении выявлена клиника разлитого гнойного перитонита. Диагностику сепсиса проводили согласно возраст-специфическим критериям, лабораторным данным, доказательству наличия инфекции и органной дисфункции.

**Результаты.** Во время операции обнаружили разлитой каловый перитонит, причиной которого стали 9 неопознанных магнитных инородных тел, найденных в просвете кишечника. Послеоперационный период имел тяжелое течение с развитием полиорганной дисфункции: кардиоваскулярной, респираторной, кишечной.

**Заключение.** У детей младшего возраста инородные магнитные тела могут приводить к повреждению целостности желудочно-кишечного тракта.

**Ключевые слова:** дети; магнитные инородные тела; кишечник; сепсис

**The purpose of the study.** To describe a clinical case of sepsis in a child due to accidental ingestion of magnetic objects.

**Materials and methods.** Medical records of a 3-year-old patient were analyzed. Clinical presentation of diffuse purulent peritonitis was found at admission. Sepsis was diagnosed according to age-specific criteria, laboratory test findings, evidence of infection and organ dysfunction.

**Results.** During the surgery, diffuse fecal peritonitis was found, which had been caused by 9 unidentified magnetic foreign objects found in the intestinal lumen. The postoperative period had a severe course accompanied by developing cardiovascular, respiratory, and intestinal multiple organ failure.

**Conclusion.** In young children, foreign magnetic bodies can damage the gastrointestinal tract.

**Keywords:** children; magnetic foreign bodies; intestines; sepsis

DOI:10.15360/1813-9779-2018-4-15-20

### Введение

Дети, преимущественно младшего возраста, часто проглатывают случайным образом различные предметы, которые становятся инородными телами желудочно-кишечного тракта [1–4]. За последние 15 лет увеличился удельный вес случаев, когда в качестве инородных тел фигурируют металлические предметы, обладающие магнитными полями различной интенсивности, представляющие собой элементы детских игрушек и конструкторов [3–9], и относящиеся к физически активным инородным телам [1, 2]. Проглоченные магнитные тела в количестве двух и более продвигаются по отделам желу-

### Introduction

Children, mostly young children, often swallow accidentally various objects comprising the foreign bodies of the gastrointestinal tract [1–4]. Over the last 15 years, the number of cases with foreign bodies representing metal objects with magnetic fields of different intensity including the physically active elements of children's toys and toy construction sets, has increased [3–10]. Two or more swallowed magnetic objects move along the gastrointestinal tract at different speeds, and actively interact with each other [5, 6, 8, 13]. After an indefinite period of time, objects cause damage to the intestinal wall and nonspecific symp-

Адресс для корреспонденции:

Роман Бочаров  
E-mail: roman\_1967@mail.ru

Correspondence to:

Roman V. Bocharov  
E-mail: roman\_1967@mail.ru

дочно-кишечного тракта с разной скоростью, и активно взаимодействуют между собой [5, 7, 12]. Данная ситуация через неопределенное время вызывает повреждение стенки кишечника с возникновением неспецифических симптомов, в результате чего происходят различного рода осложнения: перфорация кишечной стенки, непроходимость кишечника, кровотечение, кишечные свищи и соустья, перитонит [1–5, 7, 8, 10–12].

Цель работы — описать клиническое наблюдение сепсиса у ребенка в результате случайного перорального приема магнитных тел.

## Материал и методы

Провели анализ медицинской карты №752 (форма №003/у) больного Т., 3-х лет, 2-х месяцев, который получал лечение в отделении анестезиологии и реанимации (ОАиР) ОГАУЗ «Больница скорой медицинской помощи № 2» с 05.02.2013 по 25.02.2013. Из анамнеза известно, что ребенок начал болеть 01.02.2013: периодически возникали боли в животе, гипертермия до 37,5°C, двукратный жидкий стул, многократная рвота. Участковым педиатром заподозрена пневмония, назначена противовоспалительная терапия. 05.02.2013 боли в животе усилились, в порядке оказания скорой медицинской помощи ребенок госпитализирован в стационар. Факт приема ребенком внутрь магнитных инородных объектов остался неизвестным. При поступлении состояние тяжелое, живот выше уровня реберных дуг, в акте дыхания участвует поверхностно, выраженная болезненность во всех отделах. Передняя брюшная стенка гиперемирована, выражен сосудистый рисунок, контурируются петли кишечника. Перитонеальные симптомы раздражения брюшины положительные. Ультразвуковое исследование брюшной полости: признаки разлитого перитонита, червеобразный отросток не визуализируется. Коллегиальное решение: течение аппендицита, осложненного разлитым перитонитом, показано проведение предоперационной подготовки в течение 2–3-х часов и последующее оперативное лечение (срединная лапаротомия).

Состояние пациента оценивали по текущим данным прикроватного монитора MEC-1000 («Mandray», Китай): термометрия (Т, °C), неинвазивное артериальное давление (НиАД, мм рт. ст.), пульс (P, <sup>-1</sup>), дыхание (D, <sup>-1</sup>), неинвазивная оксигенация (SpO<sub>2</sub>, %); по почасовому темпу диуреза (мл/кг/час); по лабораторным данным клинических анализов крови, мочи, тестов коагулограммы, биохимии крови. В диагностике острого респираторного дистресс-синдрома (ОРДС) использовали Берлинские дефиниции (2012) [13], с учетом факторов риска развития и особенностями диагностики у детей [14–16]. Идентификацию развития сепсиса проводили согласно возрастнo-специфическим пороговым диагностическим значениям и критериям развития синдрома системной воспалительной реакции (ССВР), доказательствам инфекции, подтверждениям органной дисфункции исходя из отчетов международной консенсусной конференции по педиатрическому сепсису (IPSSC, 2005) и Международной организации «Движение за выживание при сепсисе» (SSC, 2012) [17, 18]. Динамику эндогенной интоксикации оценивали по числу лейкоцитов (L×10<sup>9</sup>), лейкоцитарному индексу интоксикации (ЛИИ), содержанию палочкоядерных нейтрофи-

тов are developed that result in various complications: perforation of the intestinal wall, bowel obstruction, bleeding, intestinal fistulas and anastomosis, and peritonitis [1–4, 6, 8, 9, 11–13].

The purpose of the study: to describe a clinical case of sepsis in a child due to accidental ingestion of magnetic objects.

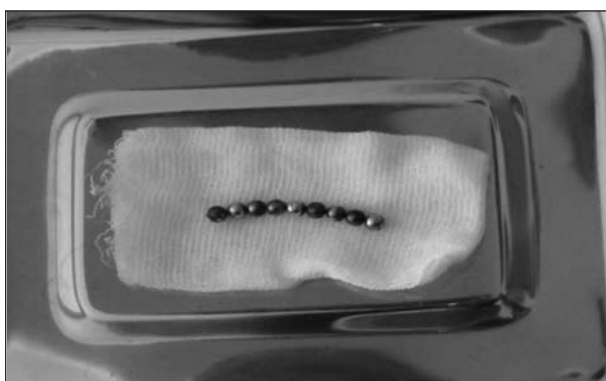## Materials and Methods

We analyzed medical card No.752 (form №003/y) of patient T., 3 years and 2 months old, who received treatment in the Intensive Care Unit (ICU) of Emergency hospital No. 2 from 05.02.2013 to 25.02.2013. We know from patient's medical history that the child fell ill on 01.02.2013: periodically, there were abdominal pain, fever up to 37.5°C, liquid stool (twice), and multiple vomiting. A district pediatrician suspected pneumonia and prescribed an anti-inflammatory therapy. On 05.02.2013, abdominal pain increased; in order to provide emergency medical care, the child was hospitalized. The fact that the child swallowed magnetic foreign objects remained unknown. At admission, the condition was grave, the abdomen was above the level of the rib arches, breathing was superficial, and there was severe pain in all parts. The anterior abdominal wall was hyperemic, the vascular pattern was expressed, and intestinal loops were contoured. Peritoneal symptoms of irritation of peritoneum were positive. Abdominal sonography: there were signs of diffuse peritonitis, the appendix was not visualized. Collective decision: appendicitis complicated by diffuse peritonitis; preoperative preparation for 2–3 hours and subsequent surgical treatment (median laparotomy) were indicated.

The patient's condition was assessed based on current findings from bedside monitor MES-1000 («Mindray», China): thermometry (T, °C), non-invasive blood pressure (NIBP, mmHg), pulse (P, <sup>-1</sup>), breathing (D, <sup>-1</sup>), non-invasive oxygenation (SpO<sub>2</sub>, %); hourly diuresis (ml/kg/hour); laboratory test findings: complete blood count, urinalysis, coagulogram tests, and blood chemistry test. The Berlin Definition (2012) was used [14] in the diagnosis of acute respiratory distress syndrome (ARDS) taking into account risk factors and diagnostic features in children [15–17]. Identification of sepsis development was carried out according to age-specific threshold diagnostic values and evidence of infection accompanied by SIRS development and organ dysfunction based on the reports of the International Pediatric Sepsis Consensus Conference (IPSSC, 2005) and the criteria described by Surviving Sepsis Campaign (SSC, 2012) [18, 19]. The dynamics of endogenous intoxication was followed up based on the WBC count (L×10<sup>9</sup>), leukocyte index of intoxication (LII), the stab neutrophils count (%), the quantitative level of C-reactive serum protein (CRP, mg/l), the semi-quantitative test for determining the concentration of procalcitonin (PCT, B-R-A-H-M-S PCT-Q, ng/ml).

## Results and Discussion

The severity of the condition at admission was manifested as follows: dry skin and mucous membranes (exsiccosis); tachypnea — 30<sup>-1</sup>, tachycardia, 169<sup>-1</sup>, NIBP drop to 92/42 mm Hg (hypovolemia); «pale» spot symptom for 4–5 seconds and lack of urination (microcirculation disorders), reduction of SpO<sub>2</sub> to



**Рис. 1. Магнитные инородные тела в количестве 9 штук.**  
**Fig. 1. 9 magnetic objects.**

лов (ПЯН, %), количественному уровню С-реактивного белка сыворотки крови (СРБ, мг/л), полуколичественному тесту определения концентрации прокальцитонина (ПКТ, В·Р·А·Н·М·S PCT-Q, нг/мл).

### Результаты и обсуждение

Тяжесть состояния при поступлении выражалась следующим образом: сухость кожных покровов и слизистых оболочек (эксикоз); тахипноэ —  $30^{-1}$ , тахикардия —  $169^{-1}$ , снижение НиАД до 92/42 мм рт. ст. (гиповолемия); симптом «бледного» пятна 4–5 секунд и отсутствие мочеотделения (нарушение микроциркуляции), снижение  $SpO_2$  до 92% при фракции вдыхаемого кислорода ( $FiO_2$ ) 0,21; число L —  $16,3 \times 10^9$ , СРБ — 198 мг/л и ПКТ > 10 нг/мл (ССВР). После 3-х часовой предоперационной подготовки показатели улучшились: НиАД — 90/60 мм рт. ст., ЧД —  $26^{-1}$ , ЧСС —  $137^{-1}$ , T —  $37,4^{\circ}C$ , темп диуреза — 5,26 мл/кг/час,  $SpO_2$  — 95% при  $FiO_2$  — 0,21. Выполнена операция: срединная лапаротомия, удаление инородных тел кишечника (9 магнитных шариков), ушивание перфорации тощей кишки, резекция илеоцекального угла, энтероцекостомия, аппендэктомия, санация жидкого гноя и кала; дренирование брюшной полости, лапаростомия (рис. 1).

После операции по возрастнo-специфическим пороговым диагностическим значениям и критериям развития ССВР (ЧСС >  $140^{-1}$ ; ЧД = ИВЛ; T >  $38,5^{\circ}C$ ; САД < 94 мм рт. ст., L >  $15,5 \times 10^9$ ), лабораторным данным (СРБ — 198 мг/л, ПКТ > 10 нг/мл, ПЯН — 33%), перфорации внутреннего органа (кишечник), наличию гнойного выпота в брюшной полости (локус инфекции) и пареза кишечника (органный дисфункция) диагностировано развитие сепсиса. Признаки, указывающие на развитие ОРДС, в том числе рентгенологические, отсутствовали. Интенсивную терапию с 1-х суток осуществляли по следующим направлениям: респираторная поддержка в принудительном режиме CMV (continuous mandatory ventilation); коррекция водно-электролитного состава, белкового баланса, факторов

92% with a fraction of inhaled oxygen ( $FiO_2$ ) of 0.21; WBC count —  $16,3 \times 10^9$ , CRP — 198 mg/l and PCT > 10 ng/ml (SIRS). The parameters improved after a 3-hour preoperative preparation: NIBP — 90/60 mmHg, RR —  $26^{-1}$ , HR —  $137^{-1}$ , T —  $37,4^{\circ}C$ , diuresis rate — 5.26 ml/kg/h,  $SpO_2$  — 95% with  $FiO_2$  — 0.21. The following surgery was performed: median laparotomy, removal of foreign bodies of the intestine (9 magnetic balls), suturing of perforation of the jejunum, resection of the ileocecal angle, enterocecostomy, appendectomy, sanitation of liquid pus and feces; drainage of the abdominal cavity, laparostomy (fig. 1).

After the surgery, sepsis was diagnosed based on age-specific threshold diagnostic values and criteria for the development of SIRS (HR >  $140^{-1}$ ; RR = MV; T >  $38,5^{\circ}C$ ; SBP < 94 mm Hg, L >  $15,5 \times 10^9$ ), laboratory data (CRP — 198 mg/l, PCT > 10 ng/ml, stab neutrophils — 33%), perforation of the internal organ (intestine), the presence of purulent effusion in the abdominal cavity (infection locus) and intestinal paresis (organ dysfunction). Signs indicating the development of ARDS, including radiological ones, were absent. The following types of the intensive therapy were carried out starting from day 1: respiratory support in the CMV mode (continuous mandatory ventilation); correction of the water-electrolyte composition, protein balance, blood coagulation factors and anemia; multimodal analgesia and sedation; inotropic support (dopamine 3  $\mu$ g/kg/min); empirical antibacterial therapy with a maximum activity spectrum (III generation aminoglycoside, III generation cephalosporin, nitroimidazole); proton pump inhibitor; parenteral nutrition.

There was a deterioration in patient's state 12 hours after admission, against the background of the therapy: hypotension, an increase in the number of leukocytes and stab neutrophils, tachycardia to  $200 \text{ min}^{-1}$ , a decrease in tissue perfusion (hyperlactemia 3.7 mmol/l), a drop in  $PO_2/FiO_2$  with an increase in  $FiO_2$ , and retained PCT value of > 10 ng/ml. The condition is regarded as a manifestation of septic shock with cardiovascular and respiratory failure. Over the next 24 hours of intensive care, hemodynamic parameters stabilized against the background of cardiotropic support (dopamine 10  $\mu$ g/kg/min), but high values of inflammatory reaction markers (WBC count, percentage of stab neutrophils, concentrations of CRP and PCT). Auscultation demonstrated crackling rales in both lung fields. According to the sonography of pleural cavities, traces of free liquid in the volume of up to 10 ml were detected; the airiness of the lungs was preserved. Echocardiography: the heart cavities are not dilated, there is no hypertrophy of chambers, contractility (global) of the right and left ventricles is satisfactory, there is no fluid in the pericardium. Lung X-ray visualized confluent focal shadows at the projection of the upper lobes of the right and left lungs (fig. 2, a).

According to the Berlin definitions, the development of the ARDS was established: X-ray demonstrated bilateral infiltrates not caused by effusion and

свертывания крови и анемии; мультимодальное обезболивание и седация; инотропная поддержка (дофамин 3 мкг/кг/мин); эмпирическая антибактериальная терапия с максимальным спектром активности (аминогликозид III поколения, цефалоспорины III поколения, нитроимидазол); ингибитор протонной помпы; парентеральное питание.

Через 12 часов после поступления, на фоне проводимой терапии, наступило ухудшение состояния — артериальная гипотензия, рост числа лейкоцитов и ПЯН, тахикардии до 200 мин<sup>-1</sup>, снижение перфузии тканей (гиперлактатемия 3,7 ммоль/л), падение  $PO_2/FiO_2$  с увеличением  $FiO_2$ , сохранение значения ПКТ > 10 нг/мл. Состояние расценено как проявление септического шока с кардиоваскулярной и респираторной недостаточностью. В последующие 24 часа интенсивной терапии гемодинамические показатели стабилизировались на фоне кардиотропной поддержки (дофамин 10 мкг/кг/мин), но сохранялись высокими значения маркеров воспалительной реакции (число лейкоцитов, процентное содержание ПЯН, концентрации СРБ и ПКТ). По истечении 48 часов аускультативно появились крепитирующие хрипы по обоим легочным полям. По данным сонографии плевральных полостей выявлены следы свободной жидкости в объеме до 10 мл, воздушность легких сохранена. Эхокардиография: полости сердца не расширены, гипертрофии камер нет, сократимость (глобальная) правого и левого желудочков удовлетворительная, жидкости в перикарде нет. На рентгенографии легких в проекции верхних долей правого и левого легких визуализировали очаговые тени сливного характера (рис. 2, а).

Согласно Берлинским дефинициям установили развитие ОРДС: при непрямом повреждающем факторе в течение 60-и часов после клинического начала определены рентгенологически билатеральные инфильтраты, не вызванные выпотом, ателектазами легких; респираторная недостаточность не объяснялась сердечной недостаточностью; нарушение оксигенации крови средней тяжести:  $PO_2/FiO_2$  — 140,2 мм рт. ст., РЕЕР — 8 см водн. ст.

Через 64 часа выполнена ревизия лапаростомы: массивный спаечный процесс, места перфораций кишечника запаены, в нижних отделах брюшной полости справа и слева жидкий гной («осумкованные» гнойники), санация, провизорные швы на рану. После оперативного вмешательства по лабораторным, клиническим данным и маркерам сохранялись проявления сепсиса (таблица).

На 6-е сутки выполнили дренирование тазового абсцесса, на 8-е сутки — закрытие лапаростомы (в брюшной полости серозный выпот, гноя и кишечного содержимого нет). В схеме антимикробной терапии провели первую смену антибиотиков по чувствительности к высеванному из брюшной полости *Enterobacter cloacae* — 10<sup>7</sup> КОЕ/мл, вторую смену — по чувствительности к сообществу *Enter-*

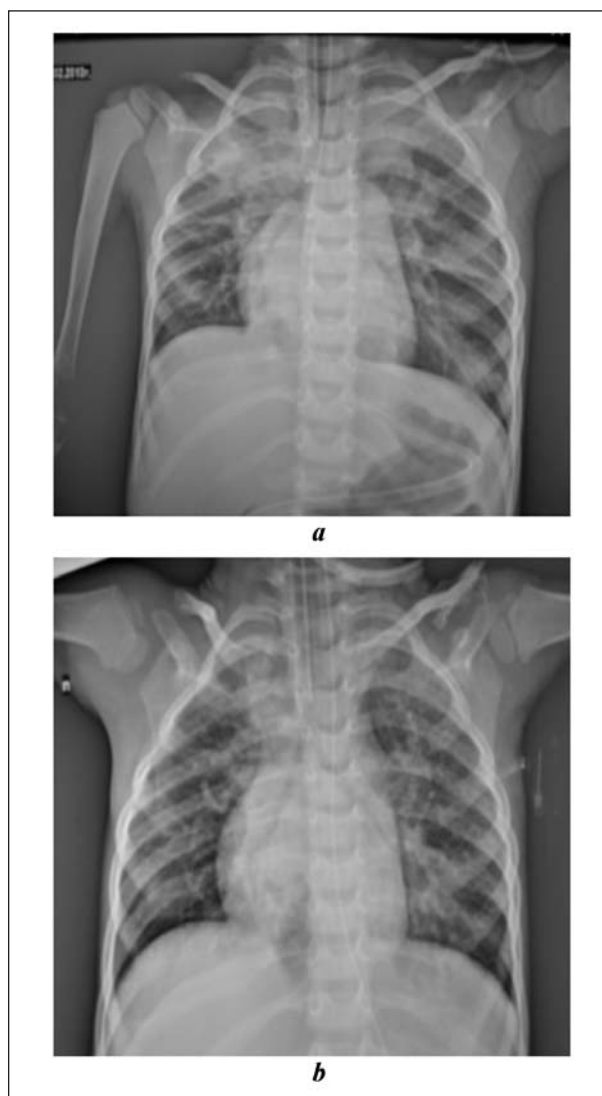


Рис. 2. Рентгенография легких.

Fig. 2. Lung X-ray.

Note. a — Bilateral infiltrates are signs of ARDS; b — positive dynamics of ARDS, shadow of S1 segment.

Примечание. а — билатеральные инфильтраты — признак ОРДС; б — положительная динамика течения ОРДС, затенение сегмента S1.

atelectasis of the lungs under the effect of an indirect damaging factor within 60 hours after the clinical onset; respiratory failure was not due to heart failure; there was moderate impairment of blood oxygenation:  $PO_2/FiO_2$  — 140.2 mmHg, PEEP — 8 cm w. g.

Laparostomy revision was performed in 64 hours: massive commissural process, intestinal perforations are sealed; liquid pus is found in the lower abdomen on the right and left (encysted abscess), sanitation, provisional sutures on the wound. After the surgery, the manifestations of sepsis persisted according to laboratory and clinical data and markers (table).

On the 6<sup>th</sup> day, pelvic abscess drainage was performed, on the 8<sup>th</sup> day laparostomy closure was carried out (serous effusion, pus and intestinal contents are not present in the abdominal cavity). In the antimicrobial therapy scheme, the first change of antibiotics

**Таблица. Динамика анализируемых критериев ССВР и сепсиса.**  
**Table. The dynamics of the analyzed criteria for SIRS and sepsis.**

Treatment stages	Values of parameters at treatment stages							
	HR <sup>-1</sup>	RR <sup>-1</sup> / FiO <sub>2</sub>	NIPB, mmHg	T, °C	PO <sub>2</sub> / FiO <sub>2</sub>	L×10 <sup>9</sup> /stab neutrophil%	PCT, ng/ml	CRP, mg/l
05.02.2013 after surgery	140	MV/0.3	95/66	37.9	330.9	7.6/25	>10	198
06.02.2013 Sepsis/shock	200	MV/0.4	60/30	39.2	283.7	19.3/30	>10	192
07.02.2013	132	MV/0.4	92/58	37.4	248.5	18.5/31	>10	165
08.02.2013 after surgery	138	MV/0.45	90/54	37.4	140.2	10.5/14	>10	70
11.02.2013 pelvic abscess	128	MV/0.8	92/47	37.2	79.6	12.3/30	2<...<10	48
13.02.2013 after surgery	132	MV/0.8–0.7	98/48	37.3	90.9	16.8/19	2<...<10	24
18.02.2013	121	MV/0.5–0.4	102/55	37.2	121.6	24/21	2<...<10	42
20.02.2013 switch to CPAP	114	CPAP/0.3	103/59	37.0	219.6	12.9/8	0.5<...<2	18
25.02.2013 discharge from the ICU	110	28/0.21	97/60	36.9	389.9	10.5/2	<0.5	10

**Примечание.** Treatment stages – этапы лечения, Values of parameters at... – значения показателей на..., after surgery – после операции; Sepsis/shock – сепсис/шок; pelvic abscess – тазовый абсцесс; switch to CPAP – смена на CPAP; discharge from the ICU – вывод из ОАиР; HR – ЧСС; RR – ЧД; NIPB, mmHg – НИАД, мм рт. ст.; stab neutrophil – палочкоядерные нейтрофилы; PCT, ng/ml – ПКТ, нг/мл; CRP, mg/l – СРБ, мг/л; MV – ИВЛ.

*obacter faecalis* – 10<sup>7</sup> КОЕ/м и *Escherichia coli* – 10<sup>5</sup> КОЕ/м. Выполнили с целью детоксикации 4 сеанса дискретного плазмафереза, 7 сеансов внутривенного лазерного облучения крови. Продолжили мультимодальное обезбоживание. Провели полное парентеральное питание (18 суток), иммунозаместительную терапию. Оптимизацию респираторной поддержки во время ИВЛ осуществляли манипуляцией маневра «открытия легких» (рекрутмент) в режиме Pressure Control Ventilation (контроля по давлению). Купировали ОРДС: исчезновение билатеральных инфильтратов по рентгенографии легких (остаточное затемнение слабой интенсивности S1), сонография перикарда и плевральных полостей – жидкости нет, нарушения оксигенации крови уменьшились (рис. 2, b).

В процессе интенсивной терапии отмечали положительную динамику течения ССВР и купирование септического состояния. На 15-е сутки – перевод ИВЛ на режим CPAP (constant positive airway pressure), на 16-е сутки – экстубация трахеи, на 17-е сутки – отмена кислородной поддержки. На 20-е сутки при отсутствии органических дисфункций ребенок переведен в хирургическое отделение.

### Заключение

Случаи проглатывания детьми магнитных тел (оставшиеся неизвестными) дают картину «острого живота».

Прохождение нескольких магнитов на разных уровнях желудочно – кишечного тракта, благодаря взаимному притяжению, приводит к поражению кишечной стенки – ишемии и перфорации, возникновению калового и гнойного перитонита.

Данное осложнение проявляется развитием синдрома системной воспалительной реакции, и, при наличии инфекционного процесса и органической дисфункции, трансформируется в течение сепсиса, септического шока и полиорганной недостаточности.

**Конфликт интересов.** Автор заявляет об отсутствии конфликта интересов.

was performed based on the findings of the sensitivity test to abdominal *Enterobacter cloacae* – 10<sup>7</sup> CFU/m, the second change was performed based on the sensitivity to *Enterobacter faecalis* – 10<sup>7</sup> CFU/m and *Escherichia coli* – 10<sup>5</sup> CFU/m. 4 sessions of discrete plasmapheresis, 7 sessions of intravenous laser irradiation of blood were performed for the purpose of detoxification. Multimodal analgesia continued. Complete parenteral nutrition (18 days) and immunosupportive therapy were performed. Optimization of respiratory support during ventilation was carried out by the lung recruitment maneuver in the Pressure Control Ventilation mode. ARDS was arrested: bilateral infiltrates eliminated as demonstrated by lung radiography (residual darkening of low intensity at S1); ultrasound of the pericardium and pleural cavity demonstrated that there was no fluid; blood oxygenation impairment is decreased (fig. 2, b).

During the intensive therapy, positive dynamics of SIRS and relief of the septic state were observed. On 15<sup>th</sup> day the ventilator mode was switched to CPAP (constant positive airway pressure), on 16<sup>th</sup> day extubation of the trachea was performed; on the 17<sup>th</sup> day, the oxygen support was withdrawn. On the 20<sup>th</sup> day, in the absence of organ dysfunction, the child was transferred to the surgical department (table).

### Conclusion

Swallowing of unidentified magnetic objects by the child resulted in an acute abdomen pattern.

The passage of several magnets through the gastrointestinal tract led to the multiple damage of the intestinal wall revealed by ischemia and perforation, fecal and purulent peritonitis.

This complication was manifested by the development of a systemic inflammatory reaction syndrome and because of an infectious and organ dysfunction, it had resulted in septic shock accompanied by multi-organ failure.

**Conflict of interests.** The author states the absence of any conflict of interests.

## Литература

- Барская М.А., Завьялкин В.А., Варламов А.В., Кузьмин А.И., Родионов В.Г., Тимашев И.В., Бусов Н.А., Терехина М.И. Лечебно-диагностическая тактика при инородных телах желудочно-кишечного тракта у детей. *Совр. проблемы науки и образования*. 2018; 2: 34.
- Донской Д.В., Ионов Д.В., Коровин С.А., Воробьев В.В., Соловова В.П., Туманян Г.Т., Соколов Ю.Ю. Классификация и лечебная тактика при инородных телах желудочно-кишечного тракта у детей. *Детская хирургия*. 2017; 21 (3): 127-130. DOI: 10.18821/1560-9510-2017-21-3-127-130
- Бабаева А.А. Множественные инородные тела желудочно-кишечного тракта (клиническое наблюдение). *Вестн. новых мед. технологий (электронное изд.)*. 2014; 1: 105. DOI: 10.12737/6009
- Si X., Du B., Huang L. Multiple magnetic foreign bodies causing severe digestive tract injuries in a child. *Case Rep. Gastroenterol.* 2016; 10 (3): 720-727. DOI: 10.1159/000450538. PMID: 28100992
- Аверин В.И., Голубицкий С.Б., Заполянский А.В., Валек Л.В., Никуленков А.В. Диагностика и лечебная тактика при магнитных инородных телах желудочно-кишечного тракта у детей. *Новости хирургии*. 2017; 25 (3): 317-324. DOI: 10.18484/2305-0047.2017.3.317
- Ионов Д.В., Туманян Г.Т., Лисюк Н.П. Редкие инородные тела желудочно-кишечного тракта у детей. *Эндоскопическая хирургия*. 2011; 17 (3): 51-53.
- Грона В.Н., Буслев А.И., Колодязный Р.П., Черкун А.В., Вакуленко М.В. Магниты – агрессивные и опасные инородные тела пищеварительного канала у детей. *Здоровье ребенка*. 2013; 47 (4): 119-122.
- Разумовский А.Ю., Смирнов А.Н., Игнатьев Р.О., Халафова Р.В., Тихомирова Л.Ю., Холостова В.В. Магнитные инородные тела желудочно-кишечного тракта у детей. *Хирургия. Журн. им. Н.И.Пирогова*. 2012; 9: 64-69. PMID: 23222984
- Butterworth J., Feltis B. Toy magnetic ingestion in children: revising the algorithm. *J. Pediatr. Surg.* 2007; 42 (12): e3-e5. DOI: 10.1016/j.jpedsurg.2007.09.001. PMID: 18082689
- Кацунеев В.Б., Чепурной М.Г., Ветрянская В.В., Арутюнов А.В., Дмитриев С.Г., Кулаков А.А. Редкая причина перитонита у ребенка. *Детская хирургия*. 2012; 4: 56-57.
- Arana A., Hauser B., Hachimi-Idrissi S., Vandenplas Y. Management of ingested foreign bodies in childhood and review of literature. *Eur. J. Pediatr.* 2001; 160 (8): 468-472. DOI: 10.1007/s004310100788. PMID: 11548183
- Wong H.H., Phillips B.A. Opposites attract: a case of magnet ingestion. *CJEM.* 2009; 11 (5): 493-495. DOI: 10.1017/S1481803500011696. PMID: 19788794
- Ranieri V., Rubenfeld G.D., Thompson B., Ferguson N.D., Caldwell E., Fan E., Camporota L., Slutsky A.S., Antonelli M., Anzueto A., Beale R., Brochard L., Brower R., Esteban A., Gattinoni L., Rhodes A., Vincent J.L., Bersten A., Nee-Edham D., Pesenti A. Acute respiratory distress syndrome: the Berlin Definition. *JAMA.* 2012; 307 (23): 2526-2533. DOI: 10.1001/jama.2012.5669. PMID: 22797452
- De Luca D., Piastra M., Chidini G., Tissieres P., Calderini E., Essouri S., Medina Villanueva A., Vivanco Allende A., Pons-Odena M., Perez-Baena L., Hermon M., Tridente A., Conti G., Antonelli M., Kneyber M.; Respiratory Section of the European Society for Pediatric Neonatal Intensive Care (ESPNIC). The use of the Berlin definition for acute respiratory distress syndrome during infancy and early childhood: multicenter evaluation and expert consensus. *Intensive Care Med.* 2013; 39 (12): 2083-2091. DOI: 10.1007/s00134-013-3110-x. PMID: 24100946
- Александрович А.Ю., Пиенцисов К.В., Гордеев В.И. Интенсивная терапия критических состояний у детей. СПб.: изд-во Н-Л; 2014: 976. ISBN 978-5-94869-164-0
- Khemani R.G., Wilson D.F., Esteban A., Ferguson N.D. Evaluating the Berlin Definition in pediatric ARDS. *Intensive Care Med.* 2013; 39 (12): 2213-2216. DOI: 10.1007/s00134-013-3094-6. PMID: 24100944
- Goldstein B., Giroir B., Randolph A.; International Consensus Conference on Pediatric Sepsis. International pediatric sepsis consensus conference: definitions for sepsis and organ dysfunction in pediatrics. *Pediatr. Crit. Care Med.* 2005; 6 (1): 2-8. DOI: 10.1097/01.PCC.0000149131.72248.E6. PMID: 15636651
- Dellinger R.P., Levy M.M., Rhodes A., Annane D., Gerlach H., Opal S.M., Sevransky J.E., Sprung C.L., Douglas I.S., Jaeschke R., Osborn T.M., Nunnally M.E., Townsend S.R., Reinhart K., Kleinpell R.M., Angus D.C., Deuschman C.S., Machado F.R., Rubenfeld G.D., Webb S.A., Beale R.J., Vincent J.L., Moreno R.; Surviving Sepsis Campaign Guidelines Committee including the Pediatric Subgroup. Surviving sepsis campaign: international guidelines for management of severe sepsis and septic shock: 2012. *Crit. Care Med.* 2013; 41 (2): 580-637. DOI: 10.1097/CCM.0b013e31827e83af. PMID: 23353941

Поступила 10.04.18

## References

- Barskaya M.A., Zavyalkin V.A., Varlamov A.V., Kuzmin A.I., Rodionov V.G., Timashev I.V., Busov N.A., Terekhina M.I. Diagnostics and treatment of gastrointestinal tract foreign bodies in children. *Sovremennye Problemy Nauki i Obrazovaniya*. 2018; 2: 34. [In Russ.]
- Donskoi D.V., Ionov D.V., Korovin S.A., Vorobyev V.V., Solovova V.P., Tumanyan G.T., Sokolov Yu.Yu. Classification and treatment of foreign bodies in the gastrointestinal tract. *Detskaya Khirurgiya*. 2017; 21 (3): 127-130. DOI: 10.18821/1560-9510-2017-21-3-127-130. [In Russ.]
- Babaeva A.A. Multiple alien bodies of the gastrointestinal tract (clinical supervision). *Vestnik Novykh Meditsinskikh Tekhnologii (elektronnoe izdanie)*. 2014; 1: 105. DOI: 10.12737/6009. [In Russ.]
- Si X., Du B., Huang L. Multiple magnetic foreign bodies causing severe digestive tract injuries in a child. *Case Rep. Gastroenterol.* 2016; 10 (3): 720-727. DOI: 10.1159/000450538. PMID: 28100992
- Averyn V.I., Halubitski S.B., Zapalianski A.V., Valiok L.V., Nikulenkov A.V. Diagnostics and medical tactics in magnetic foreign bodies gastrointestinal tract in children. *Novosti Khirurgii*. 2017; 25 (3): 317-324. DOI: 10.18484/2305-0047.2017.3.317. [In Russ.]
- Ionov D.V., Tumanyan G.T., Lisyuk N.P. Rare gastrointestinal foreign bodies in children. *Endoskopicheskaya Khirurgiya*. 2011; 17 (3): 51-53. [In Russ.]
- Grona V.N., Buslaev A.I., Kolodyaznyi R.P., Cherkun A.V., Vakulenko M.V. Magnets - aggressive and dangerous foreign bodies of the digestive tract in children. *Zdorovye Rebenka*. 2013; 47 (4): 119-122. [In Russ.]
- Razumovskiy A.Yu., Smirnov A.N., Ignatyev R.O., Khalafov R.V., Tikhomirova L.Yu., Kholostova V.V. The magnetic foreign bodies of the gastrointestinal tract in children. *Khirurgiya (Mosk.)*. 2012; 9: 64-69. PMID: 23222984. [In Russ.]
- Butterworth J., Feltis B. Toy magnetic ingestion in children: revising the algorithm. *J. Pediatr. Surg.* 2007; 42 (12): e3-e5. DOI: 10.1016/j.jpedsurg.2007.09.001. PMID: 18082689
- Katsupeyev V.B., Chepurnoi M.G., Vetryanskaya V.V., Arutyunov A.V., Dmitriev S.G., Kulakov A.A. A rare case of peritonitis in a child. *Detskaya Khirurgiya*. 2012; 4: 56-57. [In Russ.]
- Arana A., Hauser B., Hachimi-Idrissi S., Vandenplas Y. Management of ingested foreign bodies in childhood and review of literature. *Eur. J. Pediatr.* 2001; 160 (8): 468-472. DOI: 10.1007/s004310100788. PMID: 11548183
- Wong H.H., Phillips B.A. Opposites attract: a case of magnet ingestion. *CJEM.* 2009; 11 (5): 493-495. DOI: 10.1017/S1481803500011696. PMID: 19788794
- Ranieri V., Rubenfeld G.D., Thompson B., Ferguson N.D., Caldwell E., Fan E., Camporota L., Slutsky A.S., Antonelli M., Anzueto A., Beale R., Brochard L., Brower R., Esteban A., Gattinoni L., Rhodes A., Vincent J.L., Bersten A., Nee-Edham D., Pesenti A. Acute respiratory distress syndrome: the Berlin Definition. *JAMA.* 2012; 307 (23): 2526-2533. DOI: 10.1001/jama.2012.5669. PMID: 22797452
- De Luca D., Piastra M., Chidini G., Tissieres P., Calderini E., Essouri S., Medina Villanueva A., Vivanco Allende A., Pons-Odena M., Perez-Baena L., Hermon M., Tridente A., Conti G., Antonelli M., Kneyber M.; Respiratory Section of the European Society for Pediatric Neonatal Intensive Care (ESPNIC). The use of the Berlin definition for acute respiratory distress syndrome during infancy and early childhood: multicenter evaluation and expert consensus. *Intensive Care Med.* 2013; 39 (12): 2083-2091. DOI: 10.1007/s00134-013-3110-x. PMID: 24100946
- Aleksandrovich A.Yu., Pshenishov K.V., Gordeyev V.I. Intensive care of critical states in children. Sankt-Peterburg: izd-vo N-L; 2014: 976. ISBN 978-5-94869-164-0
- Khemani R.G., Wilson D.F., Esteban A., Ferguson N.D. Evaluating the Berlin Definition in pediatric ARDS. *Intensive Care Med.* 2013; 39 (12): 2213-2216. DOI: 10.1007/s00134-013-3094-6. PMID: 24100944
- Goldstein B., Giroir B., Randolph A.; International Consensus Conference on Pediatric Sepsis. International pediatric sepsis consensus conference: definitions for sepsis and organ dysfunction in pediatrics. *Pediatr. Crit. Care Med.* 2005; 6 (1): 2-8. DOI: 10.1097/01.PCC.0000149131.72248.E6. PMID: 15636651
- Dellinger R.P., Levy M.M., Rhodes A., Annane D., Gerlach H., Opal S.M., Sevransky J.E., Sprung C.L., Douglas I.S., Jaeschke R., Osborn T.M., Nunnally M.E., Townsend S.R., Reinhart K., Kleinpell R.M., Angus D.C., Deuschman C.S., Machado F.R., Rubenfeld G.D., Webb S.A., Beale R.J., Vincent J.L., Moreno R.; Surviving Sepsis Campaign Guidelines Committee including the Pediatric Subgroup. Surviving sepsis campaign: international guidelines for management of severe sepsis and septic shock: 2012. *Crit. Care Med.* 2013; 41 (2): 580-637. DOI: 10.1097/CCM.0b013e31827e83af. PMID: 23353941

Received 10.04.18