

Применение системы веноартериальной экстракорпоральной мембранной оксигенации при рефрактерной остановке кровообращения вследствие акцидентальной гипотермии: клиническое наблюдение

Э. З. Алиев^{1,2}, А. М. Талызин¹, Д. А. Козлов¹, В. Ю. Пиковский^{2,3*}, П. А. Давыдов^{2,4}, Д. А. Косолапов¹, М. В. Голубева¹, В. А. Полтаранина¹, Е. В. Макаренко², Е. В. Микиртычева¹

¹ НИИ скорой помощи им. Н. В. Склифосовского Департамента здравоохранения г. Москвы, Россия, 129090, г. Москва, Большая Сухаревская пл., д. 3, стр. 1

² Станция скорой и неотложной медицинской помощи им. А. С. Пучкова Департамента здравоохранения г. Москвы, Россия, 129090, г. Москва, 1-й Коптевский переулок, д. 3

³ Российский университет медицины Минздрава России, Россия, 127006, г. Москва, ул. Долгоруковская, д. 4

⁴ Московский территориальный научно-практический центр медицины катастроф Департамента здравоохранения г. Москвы, Россия, 129090, г. Москва, Б. Сухаревская пл., д. 5/1, стр. 1

Для цитирования: Э. З. Алиев, А. М. Талызин, Д. А. Козлов, В. Ю. Пиковский, П. А. Давыдов, Д. А. Косолапов, М. В. Голубева, В. А. Полтаранина, Е. В. Макаренко, Е. В. Микиртычева. Применение системы веноартериальной экстракорпоральной мембранной оксигенации при рефрактерной остановке кровообращения вследствие акцидентальной гипотермии: клиническое наблюдение. *Общая реаниматология*. 2026; 22 (2): 50–55. <https://doi.org/10.15360/1813-9779-2026-2-2662> [На русск. и англ.]

*Адрес для корреспонденции: Вадим Юльевич Пиковский, pikovskiyvadim@rambler.ru

Резюме

Термические травмы, обусловленные внешним холодовым воздействием, остаются одной из наиболее значимых мультидисциплинарных проблем в медицине критических состояний. В случаях рефрактерной остановки кровообращения, развивающейся вследствие гипотермии, особое значение приобретает использование методов вспомогательного кровообращения, в частности системы веноартериальной экстракорпоральной мембранной оксигенации (ВА ЭКМО).

Цель — демонстрация успешного применения веноартериальной ЭКМО у пациента с тяжелой акцидентальной гипотермией, осложненной рефрактерной остановкой кровообращения на догоспитальном этапе.

Материалы и методы. Представили клиническое наблюдение пациента 42 лет с тяжелой общей гипотермией (температура 20,0°C), выраженной гемодинамической нестабильностью и последующим развитием рефрактерной фибрилляции желудочков. На фоне неэффективности стандартных реанимационных мероприятий на догоспитальном этапе инициировали ВА ЭКМО с последующим экстракорпоральным согреванием и проведением комплексной интенсивной терапии

Результаты. На фоне ВА ЭКМО и контролируемого согревания достигли восстановления сердечного ритма и кардиореспираторной функции. Отлучение от ВА ЭКМО выполнили на 3-и сут, от респираторной поддержки – в течение первых 2-х сут госпитального этапа. На 22-е сут пациент был выписан в стабильном соматическом состоянии без выраженного неврологического дефицита

Заключение. Ранняя догоспитальная инициация ВА ЭКМО в составе комплексной интенсивной терапии может быть эффективным способом лечения тяжелой акцидентальной гипотермии, осложненной рефрактерной остановкой кровообращения.

Ключевые слова: гипотермия; догоспитальная остановка кровообращения; фибрилляция желудочков; экстракорпоральная мембранная оксигенация; согревание

Конфликт интересов. Авторы заявляют об отсутствии конфликта интересов.

The Use of Veno-Arterial Extracorporeal Membrane Oxygenation System for Refractory Circulatory Arrest Due to Accidental Hypothermia: a Clinical Case Report

Elnur Z. Aliyev^{1,2}, Alexey M. Talyzin¹, Danil A. Kozlov¹, Vadim Yu. Pikovskii^{2,3*}, Petr A. Davydov^{2,4}, Denis A. Kosolapov¹, Maria V. Golubeva¹, Victoria A. Poltoranina¹, Elena V. Makarenko², Evgenia V. Mikirtycheva¹

¹ N.V. Sklifosovsky Research Institute of Emergency Medicine, Moscow City Health Department, 3 Bolshaya Sukharevskaya Square, Bldg. 1, 129090 Moscow, Russia

² A. S. Puchkov Station of Emergency Medical Care, Moscow City Health Department, 3 1st Koptelsky Bystreet, Moscow 129090, Russia

³ Russian University of Medicine, Russian Ministry of Health,
4 Dolgorukovskaya Str., 127006 Moscow, Russia

⁴ Moscow Territorial Scientific and Practical Center for Disaster Medicine, Moscow Department of Health,
5/1 B. Sukharevskaya Square, Bldg. 1, 129090 Moscow, Russia

Summary

Thermal injuries caused by external cold exposure remain one of the most significant multidisciplinary challenges in critical care medicine. In cases of refractory circulatory arrest resulting from hypothermia, the use of circulatory support methods, particularly the veno-arterial extracorporeal membrane oxygenation (VA ECMO) system, becomes specially grounded and desirable.

Objective. To demonstrate the successful use of veno-arterial ECMO in a patient with severe accidental hypothermia complicated by refractory circulatory arrest during the prehospital phase.

Materials and Methods. We present the clinical case of a 42-year-old patient with severe generalized hypothermia (temperature 20.0°C), marked hemodynamic instability, and subsequent development of refractory ventricular fibrillation. Given the ineffectiveness of standard resuscitation measures during the prehospital phase, we initiated VA ECMO followed by extracorporeal rewarming and comprehensive intensive care.

Results. Following initiation of VA ECMO and controlled warming, restoration of cardiac rhythm and cardiorespiratory function was achieved. Weaning from VA ECMO was performed on the third day, and from respiratory support within the first two days of the hospital stay. On the 22nd day, the patient was discharged in a stable somatic condition without significant neurological deficits.

Conclusion. Early prehospital initiation of VA ECMO as a part of comprehensive intensive care may represent an effective treatment option for severe accidental hypothermia complicated by refractory circulatory arrest.

Keywords: hypothermia; out-of-hospital cardiac arrest; ventricular fibrillation; extracorporeal membrane oxygenation; warming

Conflict of interest. The authors declare no conflict of interest.

Информация об авторах / Information about the authors:

Эльнур Зейнал оглы Алиев / Elnur Z. Aliyev: <https://orcid.org/0009-0004-1057-6270>

Алексей Михайлович Талызин / Alexey M. Talyzin: <https://orcid.org/0000-0003-0830-2313>

Данил Алексеевич Козлов / Danil A. Kozlov: <https://orcid.org/0009-0005-5267-4722>

Вадим Юльевич Пиковский / Vadim Yu. Pikovskii: <https://orcid.org/0000-0002-6879-5378>

Петр Александрович Давыдов / Petr A. Davydov: <https://orcid.org/0000-0002-4063-9648>

Денис Александрович Косолапов / Denis A. Kosolapov: <https://orcid.org/0000-0002-6655-1273>

Мария Владимировна Голубева / Maria V. Golubeva: <https://orcid.org/0009-0004-9489-8671>

Виктория Анатольевна Полторанина / Victoria A. Poltoranina: <https://orcid.org/0000-0002-0010-8375>

Елена Викторовна Макаренко / Elena V. Makarenko: <https://orcid.org/0009-0005-8700-469X>

Евгения Валерьевна Микиртычева / Evgenia V. Mikirtycheva: <https://orcid.org/0000-0002-4275-1035>

Read the full-text English version at www.reanimatology.com

Введение

Термические травмы, обусловленные внешним холодным воздействием, остаются одной из наиболее значимых мультидисциплинарных проблем в медицине критических состояний [1]. При длительном воздействии холода наступает торможение общих обменных процессов в организме, влекущее нарушение центральной нервной, сердечно-сосудистой, дыхательной систем и других жизненно важных функций организма. В комплексе все эти изменения могут приводить к летальному исходу [2].

В случаях рефрактерной остановки кровообращения, развивающейся вследствие гипотермии, особое значение приобретает использование методов вспомогательного кровообращения, в частности системы веноартериальной экстракорпоральной мембранной оксигенации (ВА ЭКМО) [3, 4]. При использовании данной методики 28-дневная выживаемость пациентов с гипотермической остановкой кровообращения увеличивается до 50% [5].

По данным литературы, применение ВА ЭКМО наиболее эффективно у коморбидных и пожилых пациентов с гипотермией менее 32°C, а у молодых пациентов с нестабильной гемодинамикой, включающей в себя гипотензию, нарушения сердечного ритма, резистентных к проводимой интенсивной терапии — менее 30°C, что соответствует III (НТ III) и IV (НТ IV) классам по шкале Revised Swiss System (RSS) для пациентов с гипотермической остановкой кровообращения, имеющих оценки по шкале NOPE ≥ 10 , ICE > 12 [6, 7].

Цель — демонстрация успешного применения веноартериальной ЭКМО у пациента с тяжелой акцидентальной гипотермией, осложненной рефрактерной остановкой кровообращения на догоспитальном этапе.

Клиническое наблюдение

Догоспитальный этап. Пациент И., 42 года, был обнаружен на улице прохожими.

При первичном осмотре бригадой скорой медицинской помощи состояние пациента было крайне

тяжелым: уровень сознания — 3 балла по шкале комы Глазго, самостоятельное дыхание — 5 в мин, пульс на магистральных сосудах — до 20 ударов в мин, артериальное давление — 60/30 мм рт. ст., температура в слуховом проходе — 20,0°C.

На догоспитальном этапе начата интенсивная терапия, включавшая прекращение дальнейшего холодового воздействия, оротрахеальную интубацию с переводом на искусственную вентиляцию легких и инфузию подогретых кристаллоидных растворов.

В ходе подготовки к эвакуации у пациента развилась фибрилляция желудочков. Трехкратная электроимпульсная терапия в составе комплекса сердечно-легочной реанимации была неэффективна, в связи с чем на место вызова была направлена экстренная консультативная выездная бригада анестезиологии и реанимации для проведения экстракорпоральной мембранной оксигенации (СМП ЭКМО), входящая в состав Станции скорой и неотложной медицинской помощи им. А. С. Пучкова г. Москвы.

Учитывая рефрактерную остановку кровообращения, на догоспитальном этапе на фоне аппаратных компрессий грудной клетки инициировали феморо-фemorальную ВА ЭКМО. Канюляцию выполнили через правые бедренные сосуды: венозная канюля 21 Fr, артериальная — 17 Fr. Производительность постепенно увеличили до 2,5 л/мин, начали контролируемое согревание со скоростью 0,5–1,5°C в час. Медицинскую эвакуацию в стационар выполнили на фоне продолжающейся ВА ЭКМО и вазопрессорной поддержки норэпинефрином; на электрокардиомониторе (ЭКМ) сохранялась фибрилляция желудочков (рис. а). Пациента госпитализировали в отделение реанимации и интенсивной терапии регионального сосудистого центра (ОРИТ РСЦ) Научно-исследовательский институт скорой помощи им. Н. В. Склифосовского с предварительным диагнозом «Переохлаждение. Клиническая смерть».

Госпитальный этап. При поступлении в стационар состояние пациента оставалось крайне тяжелым. Сознание отсутствовало, неврологический статус на данном этапе оценить не представлялось возможным. Гемодинамику поддерживали ВА ЭКМО и вазопрессорной терапией. На электрокардиомониторе сохранялась фибрилляция желудочков. Респираторную поддержку осуществляли в режиме искусственной вентиляции легких. Температура тела по данным температурного датчика составляла 21,6°C.

При осмотре кожных покровов в области коленных суставов, стоп и пальцев стоп определяли участки бледно-цианотичных изменений кожи со снижением капиллярной реакции, соответствующие локальному холодовому повреждению. По данным эхокардиографии эффективные сокращения сердца не регистрировали.

По данным лабораторных исследований крови показатель креатинфосфокиназы (КФК) составил 248,25 Ед/л, D-димера — 3,68 мкг/мл, лактата — 18 ммоль/л, калия — 2,94 ммоль/л. Газовый состав

венозной крови характеризовался тяжелым ацидозом (рН 7,049; ВЕ — 16,1 ммоль/л), гиперкапнией (рСО₂ 47,3 мм рт. ст.) и снижением венозной сатурации до 65% на фоне FiO₂ 60%. Химико-токсикологическое исследование подтвердило наличие этанола в крови и моче.

На основании вышеприведенных данных установили диагноз: «Общее переохлаждение 3-й степени (тяжелая форма). Отморожение II–III ст. стоп, области коленных суставов, ранний реактивный период. Состояние после клинической смерти. Алкогольное опьянение».

1-е сутки пребывания в отделении реанимации и интенсивной терапии ОРИТ РСЦ. Через 7 ч 15 мин от момента развития стойкой фибрилляции желудочков на фоне экстракорпорального согревания и достижения температуры в контуре ЭКМО 28°C выполнили дефибрилляцию, после которой отметили конверсию ритма в фибрилляцию предсердий. Гемодинамику на уровне АД 87/50 мм рт. ст. поддерживали работой системы ВА ЭКМО с производительностью 2,6 л/мин и инфузией Sol. Noradrenalin в дозе 600 нг/кг/мин. В связи с необходимостью нейропротекции и синхронизации с аппаратом искусственной вентиляции легких начали седацию пропофолом. Для коррекции метаболических нарушений наладили постоянную вено-венозную гемодиализацию.

На электрокардиограмме регистрировали фибрилляцию предсердий с нормосистолией, сохранялись J-волна Осборна и удлинение интервала QTc (рис. б). По данным эхокардиографии определили сохранную сократительную функцию миокарда без зон локальной гипокинезии.

В лабораторных показателях в динамике сохранялись метаболические нарушения: гиперлактатемия, гипокалиемия и нарастание креатинфосфокиназы до 1484,18 Ед/л. По данным газового состава венозной крови сохранялись признаки ацидоза: рСО₂ — 30,0 мм рт. ст., рО₂ — 30,5 мм рт. ст., рН — 7,212, ВЕ — 14,9 ммоль/л. Продолжили контролируемое согревание и коррекцию гомеостатических нарушений.

2-е сутки пребывания в ОРИТ РСЦ. На фоне продолжающегося контролируемого согревания с шагом 0,5–1,5°C и достижения температуры тела 35,9°C прекратили медикаментозную седацию для оценки неврологического статуса. Пациент пришел в сознание, был ориентирован в собственной личности, выполнял команды. Режимы на искусственной вентиляции легких изменили на вспомогательные, начали активизацию пациента. Через 32 ч после инициации ВА ЭКМО температура тела достигла 36,6°C.

Гемодинамика оставалась стабильной (АД 114/62 мм рт. ст., ЧСС 96–108 уд. в мин) на фоне продолжающейся ВА ЭКМО с производительностью 2,5 л/мин и инфузии норэпинефрина в дозе 200 нг/кг/мин, что позволило начать поэтапное снижение производительности экстракорпорального контура с шагом 500 об/мин/ч.

В течение суток отметили спонтанную конверсию фибрилляции предсердий в синусовый ритм.

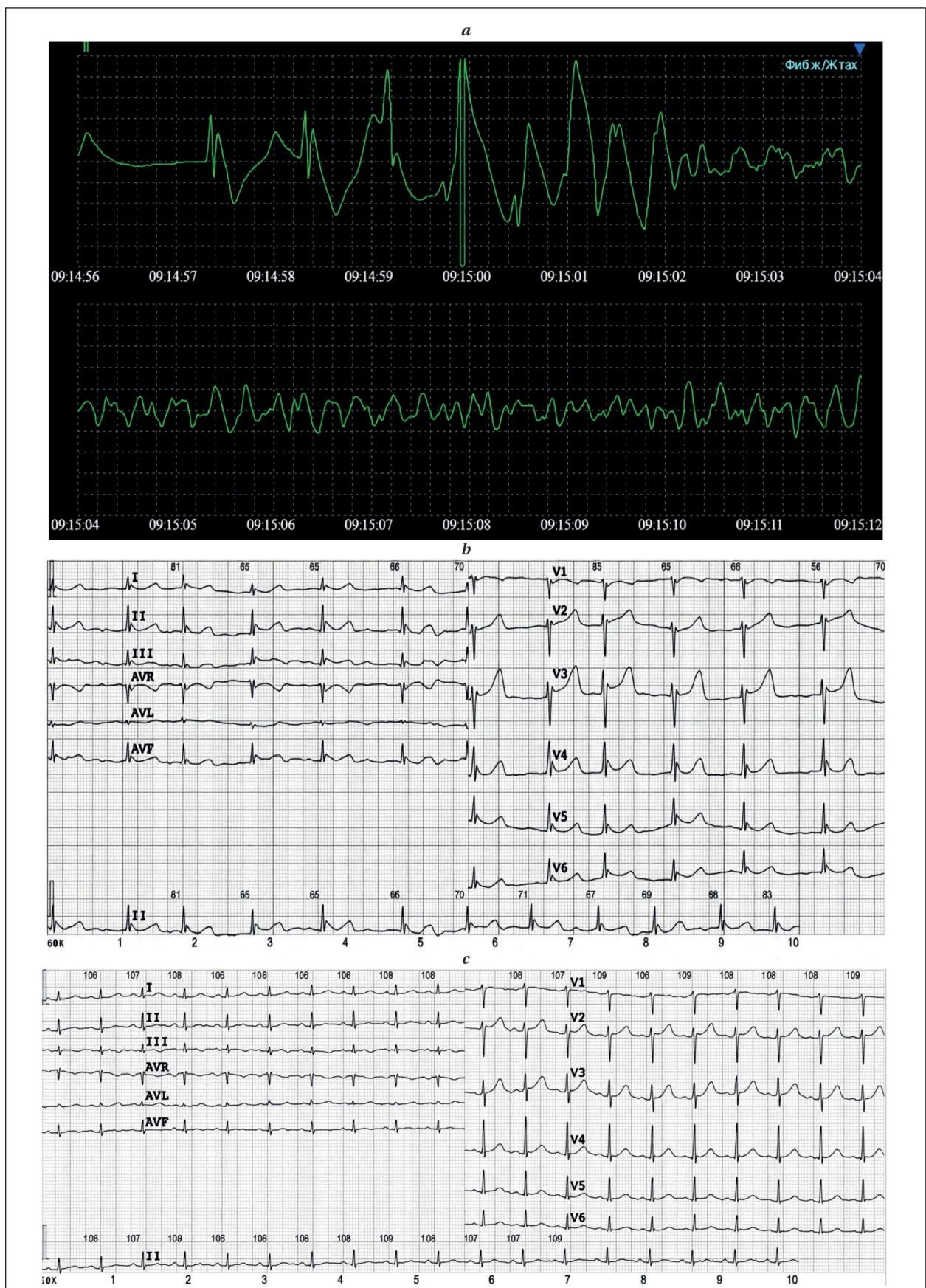


Рис. Электрокардиограмма пациента И., 42 лет с тяжелой гипотермией.
a — на этапе оказания скорой медицинской помощи вне медицинской организации; *b* — после согревания и успешной реверсии стойкой фибрилляции желудочков путем проведения электроимпульсной терапии в 1-е сут пребывания в ОРИТ РСЦ; *c* — на 3-и сут пребывания в ОРИТ РСЦ.

По данным эхокардиографии сохранялась удовлетворительная сократительная функция миокарда без зон локальной гипокинезии.

По данным лабораторных исследований крови наблюдали прирост С-реактивного белка до 46,7 мг/л и общей фракции КФК до 4280,80 Ед/л.

Продолжили сеанс постоянной вено-венозной гемодиализации.

В течение 2-х сут на фоне стабилизации респираторной функции и нормализации газового состава крови пациента успешно отлучили от искусственной вентиляции легких с последующей экстубацией трахеи. В этот же период проводили терапию сопутствующих осложнений, включая локальные проявления холодовой травмы и инфекционно-воспалительные изменения органов дыхания.

3-и сутки нахождения в ОРИТ РСЦ. Пациент находился в ясном сознании. На фоне стабилизации гемодинамики и уменьшения потребности в вазопрессорной поддержке приняли решение об отлучении от ВА ЭКМО и удалении катюль. По данным электрокардиографии регистрировали синусовый ритм, в динамике отметили нивелирование волны Осборна и нормализация интервала QTc (рис. с)

В то же время по данным лабораторного обследования сохранялись проявления выраженного мышечного повреждения с дальнейшим нарастанием креатинфосфокиназы (11742,00 Ед/л) и миоглобина (2162 нг/мл), что потребовало проведения сеанса мембранной плазмосепарации в объеме 2 л.

Таким образом, на 3-и сут на фоне восстановления сердечного ритма и стабилизации системной гемодинамики терапию сосредоточили на завершении экстракорпоральной поддержки и коррекции вторичных метаболических осложнений.

На 5-е сутки пациент находился в ясном сознании, без признаков неврологического дефицита. Гемодинамика оставалась стабильной без вазопрессорной поддержки, сохранялся синусовый ритм. Дыхание было самостоятельным, признаков дыхательной недостаточности не отмечалось. По данным эхокардиографии сохранялась удовлетворительная сократительная функция миокарда без зон локальной гипокинезии. В лабораторных показателях отмечали положительную динамику в виде снижения креатинфосфокиназы. С учетом стабилизации состояния пациента перевели в ожоговое отделение для дальнейшего специализированного лечения последствий локальной холодовой травмы.

На 22-е сутки от момента госпитализации пациент был выписан из стационара в удовлетворительном состоянии без признаков выраженного неврологического дефицита.

Обсуждение

Острый вид общей холодовой травмы остается недооцененной для нашего климатического пояса формой термической травмы. Грозным осложнением тяжелой гипотермии является

остановка сердечной деятельности, вероятность которой значимо увеличивается при снижении температуры до 30,0°C и становится неизбежной при достижении 24,0°C [1].

В мировой практике описан случай успешной реанимации пациента при исходной температуре 13,7°C [8], а также случай с длительно сохраняющейся фибрилляцией желудочков на протяжении 6 ч 45 мин [9] с дальнейшим отсутствием неврологического дефицита.

В обоих случаях потребовалось применение экстракорпоральных методов лечения (искусственного кровообращения и ВА ЭКМО), что подтверждает возможность их успешного применения в комплексном лечении тяжелой общей гипотермии. Согласно данным многоцентрового проспективного обсервационного исследования ICE-CRASH [10], у пациентов с гипотермической остановкой кровообращения для системы ВА ЭКМО была показана наилучшая выживаемость при сравнении с другими экстракорпоральными методами. К преимуществам ВА ЭКМО также относят меньшее число осложнений, связанных с процедурой, и необходимость в менее интенсивной антикоагулянтной поддержке [11].

В приведенном клиническом наблюдении комплексная терапия с применением ВА ЭКМО, начатой в условиях оказания медицинской помощи вне медицинской организации, была успешна при тяжелой общей гипотермии, сопровождающейся стойкой фибрилляцией желудочков на протяжении 7 ч 15 мин.

В доступной нам русскоязычной литературе сведения о догоспитальной инициации ВА ЭКМО в комплексе реанимационных мероприятий у пациентов с тяжелой общей гипотермией представлены крайне ограниченно.

Также остается дискуссионным вопрос о скорости коррекции гипотермии, хотя экспериментальные исследования и ретроспективные анализы продемонстрировали преимущество медленных темпов согревания, которые были ассоциированы с меньшим неврологическим дефицитом, менее выраженным эффектом «afterdrop» (постгипотермического снижения температуры), а также положительным влиянием на сердечный выброс [12–14].

Использованная скорость согревания 0,5–1,5°C в ч соответствовала актуальным рекомендациям по контролю температуры после остановки кровообращения у взрослых [15] и сопровождалась благоприятным неврологическим исходом, несмотря на длительный период стойкой фибрилляции желудочков.

Заключение

Представленное клиническое наблюдение успешного лечения тяжелой акцидентальной

гипотермии, осложненной развитием рефрактерной остановки кровообращения, демонстрирует эффективность концепции комплексной интенсивной терапии на этапах оказания ме-

дицинской помощи с ранней (догоспитальной) инициацией вено-артериальной экстракорпоральной мембранной оксигенации.

Литература

1. Клинические рекомендации «Отморожение. Гипотермия. Другие эффекты воздействия низкой температурь». Одобрено Научно-практическим Советом Минздрава РФ. 2024. https://cr.minzdrav.gov.ru/view-cr/678_2. (дата обращения 14.01.2026). Clinical guidelines «Frostbite. Hypothermia. Other effects of exposure to low temperatures». Approved by the Scientific and Practical Council of the Ministry of Health of the Russian Federation. 2024. (in Russ.). https://cr.minzdrav.gov.ru/view-cr/678_2. (accessed on January 14, 2026).
2. Paal P, Pasquier M., Darocha T., Lechner R., Kosinski S., Wallner B., Zafren K., et al. Accidental hypothermia: 2021 Update. *Int J Environ Res Public Health*. 2022; 19(1): 501. DOI: 10.3390/ijerph19010501. PMID: 35010760.
3. Darocha T., Kosiński S., Jarosz A., Sobczyk D., Gałazkowski R., Piątek J., Konstany-Kalandyk J. et al. The chain of survival in hypothermic circulatory arrest: encouraging preliminary results when using early identification, risk stratification and extracorporeal rewarming. *Scand J Trauma Resusc Emerg Med*. 2016; 24: 85. DOI: 10.1186/s13049-016-0281-9. PMID: 27357577.
4. Кузовлев А.Н., Бобошко В.А., Боева Е.А., Григорьев Е.В., Давыдов П.А., Давыдова Л.А., Дежурный Л.И. с соавт. Остановка сердца (взрослые пациенты). Клинические рекомендации. *Общая реаниматология*. 2025; 21 (4): 5–78. Kuzovlev A.N., Boboshko V.A., Boeva E.A., Grigoriev E.V., Davydov P.A., Davydova L.A., Dezhurny L.I. et al. Cardiac arrest in adult patients. Clinical guidelines. *General Reanimatology = Obshchaya Reanimatologiya*. 2025; 21 (4): 5–78. (in Russ.&Eng.). DOI: 10.15360/1813-9779-2025-4-2589.
5. Hymczak H., Gołqb A., Kosiński S., Podsiadło P., Sobczyk D., Drwila R., Kapelak B. et al. The role of extracorporeal membrane oxygenation ECMO in accidental hypothermia and rewarming in out-of-hospital cardiac arrest patients — a literature review. *J Clin Med*. 2023; 12 (21): 6730. DOI: 10.3390/jcm12216730. PMID: 37959196.
6. Musi M.E., Sheets A., Zafren K., Brugger H., Paal P., Hölzl N., Pasquier M. Clinical staging of accidental hypothermia: the Revised Swiss system: recommendation of the International Commission for Mountain Emergency Medicine (ICAR MedCom). *Resuscitation*. 2021; 162: 182–187. DOI: 10.1016/j.resuscitation.2021.02.038. PMID: 33675869.
7. Rousson V., Hall N., Pasquier M. HOPE survival probability cutoff for ECLS rewarming in hypothermic cardiac arrest. *Resusc Plus*. 2024; 18: 100616. DOI: 10.1016/j.resplu.2024.100616. PMID: 38549694.
8. Gilbert M., Busund R., Skagseth A., Nilsen P.A., Solbø J. P. Resuscitation from accidental hypothermia of 13.7 degrees C with circulatory arrest. *Lancet*. 2000; 355(9201): 375–376. DOI: 10.1016/S0140-6736(00)01021-7. PMID: 10665559.
9. Kosinski S., Darocha T., Jarosz A., Migiel L., Zelias A., Marcinkowski W., Filip G., et al. The longest persisting ventricular fibrillation with an excellent outcome — 6h 45min cardiac arrest. *Resuscitation*. 2016; 105: e21-2. DOI: 10.1016/j.resuscitation.2016.05.022. PMID: 27283064.
10. Takauji S., Hayakawa M. Intensive care with extracorporeal membrane oxygenation rewarming in accident severe hypothermia (ICE-CRASH) study: a protocol for a multicentre prospective, observational study in Japan. *BMJ Open*. 2021; 11(10): e052200. DOI: 10.1136/bmjopen-2021-052200. PMID: 34711600.
11. Štěpán J., Šulda M., Tesářík R., Zmeko D., Kuta B., Schaffelhoferová D., Foral D. Hypothermic cardiac arrest managed successfully by changing ECMO configurations. *J Cardiothorac Vasc Anesth*. 2022; 36 (12): 4413–4419. DOI: 10.1053/j.jvca.2022.08.004. PMID: 36127217.
12. Debaty G., Maignan M., Perrin B., Brouta A., Guergour D., Trocme C., Bach V. et al. Cardiopulmonary responses during the cooling and the extracorporeal life support rewarming phases in a porcine model of accidental deep hypothermic cardiac arrest. *Scand J Trauma Resusc Emerg Med*. 2016; 24: 91. DOI: 10.1186/s13049-016-0283-7. PMID: 27391370.
13. Debaty G., Moustapha I., Bouzat P., Maignan M., Blancher M., Rallo A., Brun J. et al. Outcome after severe accidental hypothermia in the French Alps: a 10-year review. *Resuscitation*. 2015; 93: 118–123. DOI: 10.1016/j.resuscitation.2015.06.013. PMID: 26095302.
14. Zafren K. Out-of-hospital evaluation and treatment of accidental hypothermia. *Emerg Med Clin North Am*. 2017; 35 (2): 261–279. DOI: 10.1016/j.emc.2017.01.003. PMID: 28411927.
15. Sandroni C., Nolan J.P., Andersen L.W., Böttiger B.W., Cariou A., Cronberg T., Friberg H. et al. ERC-ESICM guidelines on temperature control after cardiac arrest in adults. *Intensive Care Med*. 2022; 48 (3): 261–269. DOI: 10.1007/s00134-022-06620-5. PMID: 35089409.

Поступила 15.01.2026
 Принята 07.04.2026
 Публикация онлайн 21.04.2026